

腹腔鏡下に切除し得た腹壁癒痕ヘルニア修復術後の胃癌の1例

消化器外科 南 貴人, 西川 徹, 白井 久也, 内藤 雅人, 尾池 文隆

高度肥満の80歳代女性。他院で18年前に大腸癌に対して開腹結腸右半切除術,14年前にメッシュを用いた腹壁癒痕ヘルニア修復術を施行されている。今回,胃癌の手術目的に当院紹介となった。メッシュを切離しての開腹胃切除術は腹壁破壊による腹壁癒痕ヘルニア再発や呼吸器系合併症,メッシュ感染の可能性が高いと判断し,メッシュを温存しつつ腹腔鏡下幽門側胃切除術を施行した。術後はヘルニア再発や呼吸器系合併症,メッシュ感染を認めなかった。腹壁癒痕ヘルニア修復術後に腹腔鏡下胃切除を行った報告は非常に少ないが,腹壁癒痕ヘルニア再発やメッシュ感染の可能性を最小限に抑えるという点で腹腔鏡下手術が有用であると考えられた。

keywords : 腹壁癒痕ヘルニア術後, 悪性腫瘍, 腹腔鏡下手術

1. はじめに

腹壁癒痕ヘルニアに対してはメッシュを使用した修復が広く行われている。後に悪性腫瘍が見つかり手術が必要となることもあるが,メッシュ感染やヘルニア再発の危険性があり術式選択に考慮が必要である。われわれは腹壁癒痕ヘルニア修復術後の胃癌を腹腔鏡下に切除し,メッシュを温存し得た症例を経験した。メッシュを用いた腹壁癒痕ヘルニア修復術後に腹腔鏡下胃切除を行った報告は非常に少ないため,若干の文献的考察を加えて報告する。

2. 症 例

症例 : 80歳台女性。

主訴 : 心窩部痛。

既往歴 : 大腸癌(18年前に他院で開腹結腸右半切除術), 腹壁癒痕ヘルニア(14年前に他院で修復術, onlay mesh 使用), 乳癌, 高血圧, 糖尿病。

現病歴 : 心窩部痛を主訴に当院紹介受診。上部消化管内視鏡検査で胃体部小弯に2型腫瘍を認め,手術目的に当科紹介となった。

入院時現症 : 身長 148.4cm, 体重 72.5kg, BMI 32.9, 体温 36.8℃, 血圧 127/74mmHg, 脈拍

73回/分, 腹部平坦・軟, 圧痛なし。

血液生化学検査 : HbA1c 高値(7.1%)を認めた。その他の血液生化学検査や腫瘍マーカー(CEA: 4.4ng/mL, CA19-9: 2.0U/mL 未満)に特記すべき異常は認めなかった。

上部内視鏡検査 : 胃体部小弯に2型腫瘍を認めた(図1)。生検の結果は adenocarcinoma (tub2-por)であった。

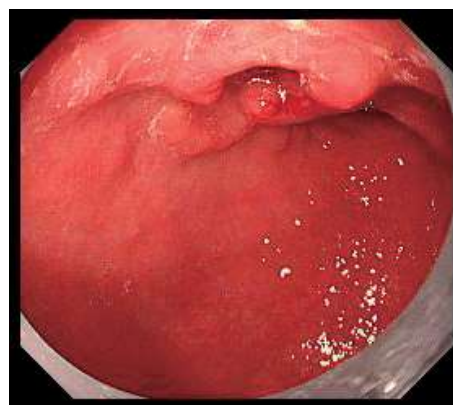


図1. 上部内視鏡検査

腹部CT検査 : 胃体部小弯に軽度の壁肥厚を認めた。また,胆嚢結石を認めた。腹壁癒痕ヘルニア修復部の筋膜は再離開しており,筋膜上に敷かれた onlay メッシュと腹腔内の間に

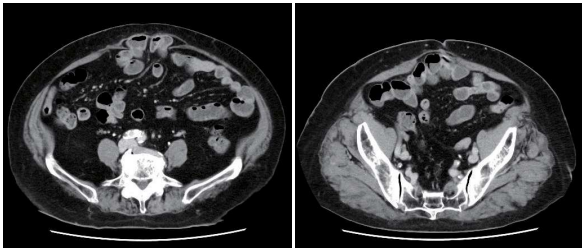


図2. 腹部 CT 検査

は筋層がなく、薄い腹膜を介して腸管と onlay メッシュが広範囲に癒着していることが想定された(図2)。

術前診断：胃癌(type2, M-Less, tub2 ~ por, cT2(MP), cN0, cM0, cStage I), 胆嚢結石症。

以上より、胃癌に対する幽門側胃切除術と胆嚢摘出術を計画した。BMI 32.9 と高度の肥満症例であり、メッシュを切離しての開腹手術は腹壁破壊による腹壁癒着ヘルニア再発や呼吸器系合併症、メッシュ感染の可能性が高いと判断し、メッシュを温存した腹腔鏡下幽門側胃切除術と胆嚢摘出術を行う計画とした。

手術所見：術前に超音波検査でメッシュの範囲外かつ腹壁と腸管の癒着がなさそうな場所を確認した。上腹部正中で直視下に 12mm ポートを挿入し、まずは図 3a の通りポートを配置した。腹腔内を観察すると、腹壁と大網や腸管が広範囲に癒着していた。メッシュを露出しないようにメッシュを覆う薄い腹膜様組織を維持しながら、腹壁と大網・腸管を慎重に剥離した(図4)。癒着剥離を終えた後、図 3b の通りポートを追加して定型的に幽門側胃切除術(Billroth II 法再建)、胆嚢摘出術を施行した。切除標本を体外へ取り出す際には、上腹部のネイサンソン鉤(肝外側区域挙上)の創と 12mm ポート創を連続させて小開腹した(図 3b)。手術時間は 446 分、出血量は 10mL であった。胃切除標本では術前診断の通り胃体部小弯に 2 型腫瘍を認めた(図 5)。

胃切除標本の病理組織学的検査：胃癌, type2, M-Less, 30 × 25mm, tub2~por, pT1b(SM), INFb, Ly0, V0, pN0, cM0, pStage I A (『胃癌取扱い規約』第 15 版)。

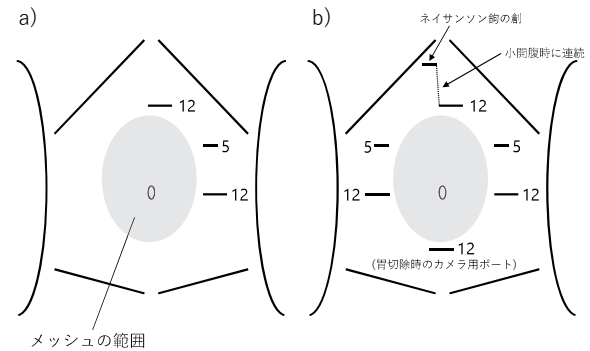


図3. a) 手術開始から癒着剥離まで 12mm の第 1 ポートを上腹部に挿入。

b) 胃切除時. 上腹部のネイサンソン鉤の創と 12mm の第 1 ポート創を連続させて小開腹し、胃切除標本を提出した。

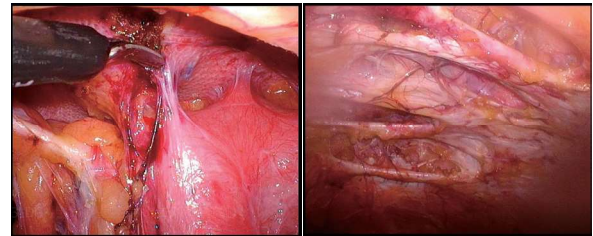


図4. 癒着剥離

メッシュを覆う薄い腹膜様組織を維持しながら、腹壁と大網や腸管を慎重に剥離した。

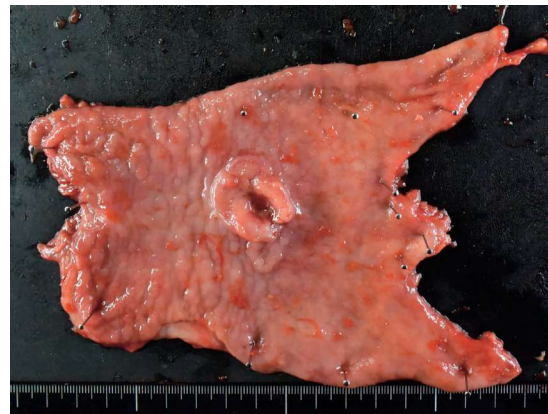

図5. 胃切除標本写真

術後経過：術後 3 日目に上腹部の小開腹創に軽度の発赤を認めたため、直ちに創部を開放して連日洗浄処置を施行し、さらに抗生剤を投与(術後 4 ~ 8 日にセフメタゾール 1g12h ごと点滴静注、術後 9 ~ 14 日にアモキシシリン 1,500mg 分 3 内服)して改善を認めた。メッ

シュへの感染波及は認めなかった。術前に懸念された呼吸器系の合併症も認めずに経過し、経過良好にて術後18日目に退院した。術後は3カ月ごとの血液検査、6カ月ごとの胸腹部CT検査、1年ごとの上部内視鏡検査で経過観察しているが、術後1年9カ月の時点で胃癌無再発生存中である。腹壁癒痕ヘルニア修復部は胃切除術以前から筋膜が再離開しているが、温存した筋膜上のonlayメッシュによりヘルニア自体の再発は認めていない。

3. 考 察

今回、われわれはメッシュによる腹壁癒痕ヘルニア修復術後の胃癌を腹腔鏡下に切除し、大きな合併症なく経過した症例を経験した。腹壁癒痕ヘルニアは開腹手術の合併症として比較的よく見られるものであり、およそ11%に生じるといふ報告も見られる^{1,2)}。腹壁ヘルニアの治療方法としてはその再発率の低さからメッシュによる修復術が推奨されている³⁾。開腹手術後の腹壁癒痕ヘルニアに対して広範囲におよぶメッシュが使用された症例では、後に悪性腫瘍などが見つかると手術が必要となった際にメッシュ感染やヘルニア再発の危険性がある。特に、本症例のように消化管を切除するような準汚染あるいは汚染手術を施行する場合、メッシュ感染の危険性はさらに高くなるため術式選択に考慮が必要である。このような症例に対して、メッシュを露出せずに温存して腹壁破壊や感染のリスクを最小限に留めるといふ点において、鏡視下手術は開腹手術と比べて利点が多いと考えられる。ただし、ポート配置(特に第1ポートの挿入)や術中操作には工夫や注意が必要である。

このような症例では腹壁と腸管が癒着している可能性が非常に高いが、本症例では術前に超音波検査でメッシュの範囲外かつ腹壁と腸管の癒着がなさそうな場所を確認し、上腹部に安全に第1ポートを挿入することができた。超音波検査で腹壁癒痕ヘルニア術後のメッシュ留置部位を確認できることは過去の報告も見られるが⁴⁾、それだけでなく超音波検査で腹壁直下の腸

管の呼吸性移動を観察すれば腹壁と腸管の癒着の有無を確認することも容易である。簡便に施行できるという点においても超音波検査は安全に第1ポートを挿入するために非常に有用である。

また、術中の癒着剥離操作も普段以上に慎重な操作が求められる。本症例では腹壁癒痕ヘルニア修復部の筋膜・筋層があちこちで再離開しており、筋膜上に敷かれたonlayメッシュと腹腔内の間には筋層がないためメッシュが薄い腹膜様組織に覆われた状態で腹腔内から容易に透見でき、さらにそこに大網や腸管が広範囲にべったりと癒着している状態であった。そのため、腸管損傷を回避するためにも、あるいは腹膜様組織を破綻させてメッシュが腹腔内の準汚染操作エリアに暴露されることを回避するためにも、非常に慎重かつ繊細な剥離操作を要した。このように、腸管を損傷せず、かつ、いかにメッシュを覆う膜様組織を損傷せずに癒着剥離を行うかがメッシュ感染を防ぐために非常に重要であると考えられる。

メッシュ感染回避のためのその他の注意点としては、術後に創部観察を特に注意深く行うことが挙げられる。本症例でも創部感染徴候を認めると直ちに創を開放して洗浄処置を行い、抗生剤を十分に投与することでメッシュ感染を回避することができた。このように、創感染からメッシュへ感染が波及する可能性があるため少しでも感染徴候があればすぐに対処すべきであり、必要であれば抗生剤を通常よりも長期間投与することも考慮すべきかもしれない。

肺炎などの術後呼吸器系合併症は上腹部の手術創の影響が大きく、上腹部の腹壁破壊を抑えることは術後呼吸器系合併症を予防する上で重要である^{5,6)}。本症例はBMI 32.9と高度の肥満症例であり腹壁破壊の影響から術後呼吸器合併症を発症するリスクが高いと想定されたが、腹腔鏡下で手術を行えたことが発症予防につながったのではないかと思われる。

以上に挙げたような点を十分に配慮すれば、本症例のような腹壁癒痕ヘルニア術後の消化器

悪性腫瘍例も安全に鏡視下手術が可能であり、開腹手術と比べても有利な点が多いと考えられる。腹壁ヘルニアのメッシュ留置状態で腹腔鏡下に胃切除を行った報告は医学中央雑誌で会議録を除いて検索し得る範囲では1例のみであり⁷⁾、結腸切除の報告^{8,9)}や婦人科領域の手術報告^{4,10)}も非常に少ないため、現段階では各施設が手探りで手術に臨んでいるのが現状ではないかと想像される。腹壁癒痕ヘルニアの患者数は年々増加傾向であり⁴⁾、今後はこのような症例に遭遇する機会も増えてくものと考えられる。メッシュを温存して腹腔鏡下で手術を行うにしても、留置されているメッシュの大きさや部位、予定術式などによってさまざまなアプローチが考えられる。各施設からの報告が増え、おのおのが術式を検討する際の一助になることが期待される。

4. 結 語

腹壁癒痕ヘルニア修復術後の胃癌を腹腔鏡下に安全に切除することができた。

文 献

- 1) Mudge M, Hughes LE: Incisional hernia: a 10 year prospective study of incidence and attitudes. *Br J Surg* 72(1): 70-71, 1985.
- 2) Lewis RT, Wiegand FM: Natural history of vertical abdominal parietal closure: Prolene versus Dexon. *Can J Surg* 32(3): 196-20, 1989.
- 3) Liang MK, Holihan JL, Itani K, et al.: Ventral Hernia Management: Expert Consensus Guided by Systematic Review. *Ann Surg* 265(1): 80-89, 2017.
- 4) 大木慎也, 赤枝 俊, 内藤早紀 他: 腹壁癒痕ヘルニア術後のメッシュ留置部位を超音波断層法にて同定し、メッシュを貫くことなく腹腔鏡下手術を施行した1例. *日本産科婦人科内視鏡学会雑誌* 36(1): 151-156, 2020.
- 5) 北川 洋, 堀内 正: 手術と呼吸器疾患. *診断と治療* 93(2): 278-282, 2005.
- 6) 角谷慎一, 島田雅也, 棚田安子 他: 多次手術患者に対する腹腔鏡補助下幽門側胃切除術の工夫. *日本内視鏡外科学会雑誌* 15(6): 815-819, 2010.
- 7) 高畠和也, 窪田 健, 古家裕貴 他: 腹壁癒痕ヘルニア修復術後の胃癌に対して腹腔鏡下幽門側胃切除術を施行した1例. *癌と化学療法* 45(2): 288-290, 2018.
- 8) 石川 健, 植松 大, 秋山 岳 他: SS-sheet 型 mesh を避けてポートを留置し腹腔鏡補助下結腸切除術を施行した結腸癌の1例. *日本臨床外科学会雑誌* 70(10): 180-3183, 2009.
- 9) 古手川洋志, 神崎雅之, 堀内 淳 他: 腹腔内留置型メッシュを用いた腹壁癒痕ヘルニア術後のS状結腸癌に対し、腹腔鏡下S状結腸切除術を施行した1例. *愛媛医学* 37(1): 17-20, 2018.
- 10) 服部 恵, 長船綾子, 呉 尚郁 他: 腹部ヘルニア術後患者に対し全腹腔鏡下子宮全摘出術を施行した2例 腹壁メッシュ修復術後症例に対するトロッカー留置の工夫. *東海産科婦人科学会雑誌* 57: 439-444, 2021.